

“Mock up” como ferramenta de Marketing em Dentística

*Prof. Paulo Tomio Minami

O planejamento inicial nos tratamentos odontológicos tem fundamental importância na busca dos melhores resultados estéticos e funcionais de um sorriso.

Portanto, é necessário que o profissional utilize de técnicas que permitam a execução dos trabalhos com uma maior previsibilidade de resultados e com máxima preservação da estrutura dental.

O enceramento diagnóstico é essencial para o planejamento e diagnóstico de um sorriso harmonioso e serve como excelente forma de mostrar aos pacientes as modificações que poderão ser realizadas, auxiliando nas simulações (Mock-up) antes de se iniciar o tratamento, serve de guia para confecção de restaurações, preparos, provisório para coroas/facetas de cerâmica e na comunicação com os técnicos em prótese dental.

A palavra “Mock-Up” quando traduzida da língua inglesa, significa “maquete” ou “modelo”. Em Odontologia, podemos dizer como um “ensaio restaurador” e permite ao paciente pré-visualizar o resultado final do tratamento sem que nenhum desgaste dentário seja realizado.

O Mock-Up é uma importante ferramenta para o profissional obter a confiança do paciente com relação à proposta de tratamento restaurador estético, isto torna uma forma eficaz de realizar a venda do tratamento.

O paciente visualizará o resultados decorrentes da alteração de forma e cor dos seus dentes, e possibilitará ao profissional avaliar o resultado do enceramento diagnóstico integrado às demais referências estéticas presentes, como linha média, linha Inter pupilar, linha alta do sorriso, posicionamento dental com relação aos lábios superior e inferior, etc. Podendo ainda, servir de guia cirúrgico em gengivoplastias, neste caso realizamos o Enceramento cirúrgico.

Para a confecção do Mock-Up necessitamos de uma moldagem inicial bem realizada para obtenção dos modelos de estudo, nos quais será realizado o enceramento diagnóstico. Realizado o enceramento diagnóstico faz-se um guia de transferência, que pode ser feito com silicone pesado, de preferência os laboratoriais por serem mais duros, ou moldeiras de acetato fabricadas à vácuo, neste caso, o enceramento deverá ser moldado e vazado em gesso. O Mock Up pode ser realizado em resina acrílica ou resina composta, ou de uma forma mais prática em resina bisacrílica, tipo Proviplast (Biodinâmica).

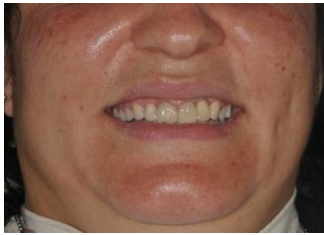O Mock-Up poderá ser utilizado quando da alteração da forma (dentes conóides), diastemas, em dentes com desgaste, sendo possível nos casos em que apenas um aumento do volume dental é necessário (Enceramento aditivo)

Em situações onde é necessário se fazer necessário algum desgaste dentário para a resolução estética do caso (exemplo: dentes anteriores superiores muito vestibularizados, apinhados, extruídos), a técnica do Mock-Up pode não ser possível (Enceramento regressivo).

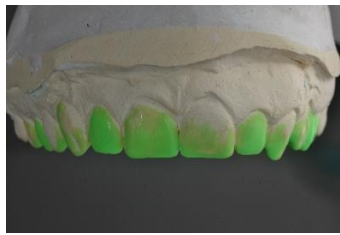Desta forma, o Mock-Up realizado, o paciente poderá ir embora e mostrar ao seu par, familiares, amigos, e colher informações destas pessoas e poderá ser modificado conforme os seus critérios de estética, sendo assim, uma ferramenta importante de marketing e venda do

tratamento estético, pois outros estarão visualizando, e poderão ter interesse neste tipo de tratamento.

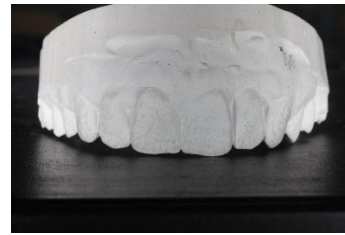Caso Clínico:



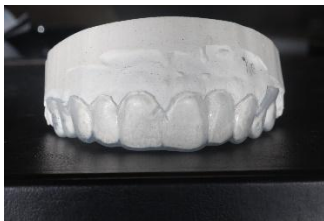Inicial



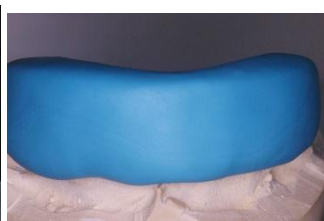
Modelo encerado



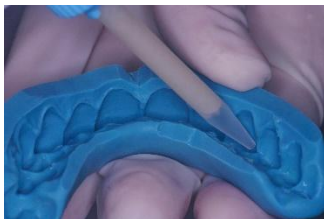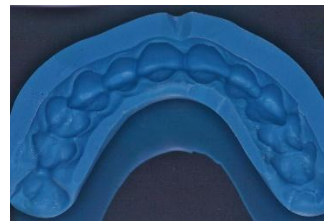
Modelo em gesso



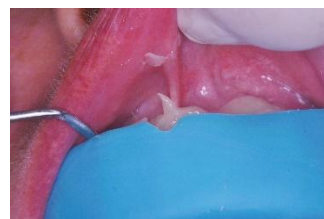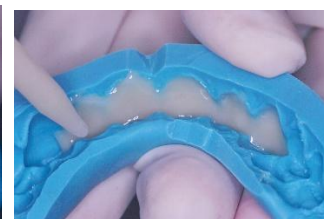
Molde de acetato



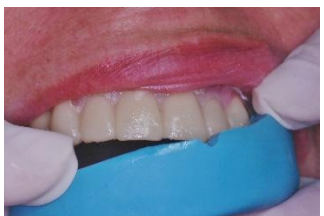Molde ou guia de silicone



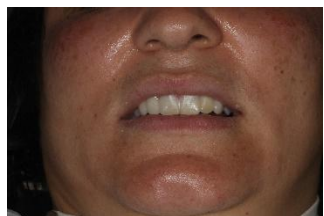Inserindo Bisacril no molde de silicone



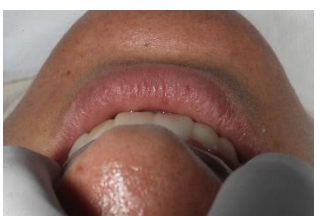Remoção dos excessos



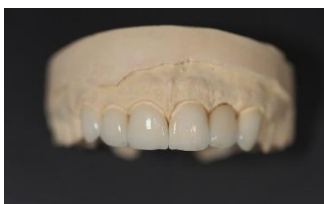Remoção do molde



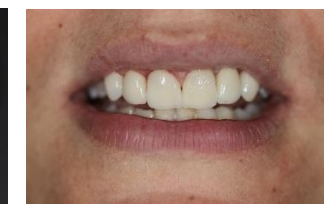Mock-Up



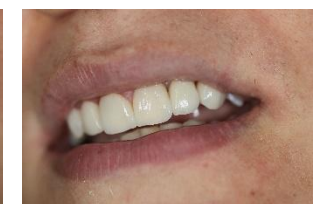Vista em relação ao lábio inferior



Facetas Cerâmicas



Caso finalizado (realização: Lab. Birolli Estética Dental)



Fonte: Câmara Técnica de Dentística do CROSP

REFERÊNCIAS

1. Reshad M, Cascione D, Magne P. Diagnostic mock-ups as an objective tool for predictable outcomes with porcelain laminate veneers in esthetically demanding patients: a clinical report. *J Prosthet Dent* 2008; 99: 333-9.
2. Kovacs BO, Mehta SB, Banerji S, Millar BJ. Aesthetic smile evaluation – a non-invasive solution. *Dent Update* 2011; 38: 452-4, 456-8.
3. Malik K, Tabiat-Pour S. The use of a diagnostic wax set-up in aesthetic cases involving crown lengthening – a case report. *Dent Update* 2010; 37: 303-4, 306-7.
4. Higashi C, Gomes JC, Kina S, Andrade S, Hirata R. Planejamento estético em dentes anteriores. In: Miyashita E, Mello AT. *Odontologia Estética – Planejamento e técnicas*. 2006; pag. 139-154.
5. Costa Caroline Silva, Oliveira Maria Beatriz RG., Cardoso Paula de Carvalho. Influência do mock-up no grau de satisfação do paciente durante o planejamento estético.
6. L Meirelles, PF Bavia, LSR Vilanova. Aplicações clínicas do enceramento diagnóstico na reabilitação oral – uma revisão de literatura. 2013 - metodista.br